Asociación de signos y síntomas oculares del segmento anterior como medio de detección de la hipercolesterolemia en la consulta de optometría

Laura María Osorio Giraldo.

Valentina Quirama Betancur.

Asesor Temático

Carlos Andrés Solórzano Bernal

Asesor Metodológico

Mario Andrés Espinosa Acosta

Fundación Universitaria Del Área Andina

Facultad De Ciencias De La Salud

Programa De Optometría

2020

Tabla de contenido pg.

1. Introducción 3

2. Generalidades 4

2.1 Colesterol 4

2.1.1 Hipercolesterolemia 5

2.1.2 Síntesis metabólica del colesterol 5

2.1.3 Clasificación y niveles 6

2.1.4 Funciones del colesterol. 8

3. Desarrollo 8

3.1.1 Alteraciones del segmento anterior 8

3.1.2 Exploración del segmento anterior 9

3.1.3 Parpados 9

3.1.3.1 Xantelasmas 9

3.1.3.1.1diagnostico diferencial: 10

3.1.3.2 Disfunción de Glándulas de Meibomio 11

3.1.3.2.1 Manifestaciones extrínsecas e intrínsecas 13

3.1.4 Cornea 17

3.1.4.1 Arco senil o gerontoxon 17

4. Ruta a seguir 19

5. RUTAS CARDIOVASCULARES INTEGRALES DE ATENCION EN SALUD 22

6. Conclusión ..... **Error! Bookmark not defined.**

Referencias 25

1. Introducción

En las células del cuerpo se puede encontrar el colesterol, este tiene una apariencia cerosa, necesaria para el cumplimiento de diferentes funciones biológicas como la producción de hormonas, vitamina D y sustancias que ayudan a digerir los alimentos. Dada su composición molecular, dicha sustancia no se disuelve en composiciones liquidas, por lo tanto, se transporta en la sangre mediante lipoproteínas. El colesterol puede clasificarse en dos tipos los cuales son: HDL que se considera bueno dado que transfiere el colesterol de otras partes del cuerpo de regreso al hígado, y el LDL que en niveles altos puede resultar perjudicial dado que coadyuva a la acumulación de lípido en las arterias y otras estructuras. (1)

La hipercolesterolemia es considerada una de las manifestaciones sistémicas consecuencia de los niveles elevados de colesterol en la sangre y se asocia a diferentes alteraciones en varios órganos del cuerpo, abarcando una tercera parte de las cardiopatías isquémicas en todo el mundo. En general se cuantifica que la hipercolesterolemia causa 2,6 millones de muertes al año con una prevalencia mundial entre las personas adultas del 39 por ciento, afectando de manera directa a países desarrollados y no desarrollados. (2)

Los niveles elevados de colesterol total y triglicéridos pueden facilitar el desarrollo de un proceso de arterosclerosis a nivel ocular; en dicho proceso, se pueden presentar alteraciones como amaurosis fugaz, trombosis retinianas, neuropatía óptica isquémica, déficit del campo visual cortical debido a infarto cerebral previo y arco senil, casos en los cuales, el optómetra puede ser el primer profesional de la salud en detectar dichas alteraciones.

La detección temprana de signos y síntomas oculares en pacientes con hipercolesterolemia puede representar una ayuda significativa en el diagnóstico de esta, lo que denota la importancia del conocimiento de signos y síntomas oculares relacionados, facilitando de dicha forma el manejo interdisciplinario y reduciendo las probabilidades de pérdidas considerables de la visión.

Por los motivos expuestos anteriormente, se realizó una investigación sistemática de la literatura en relación con el tema de la Hipercolesterolemia y las manifestaciones

patológicas del segmento anterior y posterior del ojo, indagando diferentes artículos de revisión, guías clínicas de manejo y documentos de carácter científico e investigativo. Se tuvieron los siguientes criterios de inclusión: artículos con fecha de publicación del 2011 en adelante, artículos de carácter científico e investigativo publicados en sitios de alta confiabilidad, estudios realizados en seres humanos. Los criterios de exclusión fueron: publicaciones de sitios web de baja confiabilidad, publicaciones o artículos que no cuenten con una referenciación que permita comprobar la veracidad de la información e información no científica dirigida a pacientes.

Es importante resaltar que la detección temprana de la hipercolesterolemia es un factor importante de estudio, ya que al aplicar medidas preventivas se puede reducir el riesgo cardiovascular y otras consecuencias que produce esta enfermedad; por otro lado, el optómetra puede ser la primera persona en descubrirla ya que existen ciertas alteraciones en el segmento anterior del ojo que puede detectar y asociar con las fases iniciales de esta enfermedad, por tanto, mediante este artículo se pretende explicar cuáles son esas alteraciones, como detectarlas y la ruta a seguir en cada caso.

2. Generalidades

2.1 Colesterol

El colesterol es un elemento de apariencia cerosa, de tipo grasosa, que se puede encontrar naturalmente en todas las partes del cuerpo, ya que está presente en la membrana plasmática de las células del organismo y la mayor parte de este, es producido por el hígado y en una menor proporción es obtenido de algunos alimentos de procedencia animal como la carne y los productos lácteos. De igual manera, es esencial para que el cuerpo pueda desarrollar numerosos oficios estructurales y metabólicas que son vitales para el ser humano, como ayudar a sintetizar algunas hormonas como el cortisol y las hormonas sexuales masculinas y femeninas (estrógenos y andrógenos), favorecer la formación de la bilis, la cual es muy importante en el desarrollo de la digestión de las grasas de los alimentos que se consumen, también es coadyuvante en la formación de

algunos tejidos celulares, en la asimilación de la vitamina D y fundamental para mantener la organización celular del organismo. (3)

2.1.1 Hipercolesterolemia.

La hipercolesterolemia se origina cuando la presencia de colesterol en sangre está por encima de los niveles considerados normales. Este incremento está asociado a problemas coronarios, el tipo de dieta, el sexo de la persona, el estilo de vida y la síntesis endógena del organismo. (4)

2.1.2 Síntesis metabólica del colesterol.

El colesterol presente en el organismo se logra sintetizar de dos formas, mediante la dieta y a través de una síntesis endógena, esta última, realizada en el retículo endoplásmico del citosol. La tasa de síntesis es regularizada por la HMG-CoAR, cuya actividad es dirigida por el flujo de colesterol intestinal hacia el hígado. La acetil-CoA produce todos los átomos de carbono para la síntesis del colesterol, la cual puede distribuirse en cinco etapas, que comienza con la síntesis de mevalonato, un compuesto de seis carbonos, a partir de acetil-CoA, después viene la creación de unidades isoprenoides por pérdida de CO2 del mevalonato, En la tercera etapa se condensan seis unidades isoprenoides para constitución de el escualeno, a continuación se da el cierre del escualeno para la configuración cíclica del esteroide precursor, comprendido como lanosterol, por último el colesterol se forma del lanosterol después de la perdida de varios grupos metilo. (1)

La ingesta de alimentos altos en colesterol favorece el aumento de los niveles de este, por lo tanto, la dieta de cada persona sería un factor importante para analizar durante la valoración, una alimentación no balanceada sumado a varios hallazgos clínicos podrían indicar alteraciones asociadas a este fenómeno.

2.1.3 Clasificación y niveles.

El colesterol es una molécula hidrófoba (insoluble en agua), por ello la mayor parte de éste se transporta en la sangre junto a proteínas, formando unas partículas como lipoproteínas que son solubles en ese medio. Existen dos tipos principales de lipoproteínas, estas son:

- HDL (siglas correspondientes en inglés a la expresión Lipoproteínas de Alta Densidad): estas tienen una función importante en el transporte inverso del colesterol, transportando de dicha forma el exceso de este en tejidos periféricos de vuelta al hígado para ser excretado en la bilis. (5)

- LDL (sigla en inglés para Lipoproteínas de Baja Densidad): este constituye un 60%-70% del colesterol total sérico, estas lipoproteínas tienen una función contraria a las anteriores, transportando el colesterol desde el hígado a diferentes partes del cuerpo, cierta cantidad es utilizada por las células sin embargo cuando hay una síntesis excesiva o ingesta de alimentos ricos en colesterol los sobrantes que no son utilizados se depositan en las arterias generando obstrucciones que culminan en el desarrollo de aterosclerosis lo cual favorece el riesgo cardiovascular. (6)

El desarrollo de alteraciones lipídicas relacionadas depende en gran medida de los diferentes niveles de colesterol en la sangre, y es acá donde el conocimiento de los niveles de normalidad y anormalidad representa un punto de partida importante. Como se muestra a continuación (tabla 1) los niveles elevados de HDL se consideran como un beneficio ya que, por su actividad fisiológica, disminuyen el riesgo de desarrollo de algunas afecciones, sin embargo, niveles elevados de LDL, representan un riesgo importante que en muchos casos puede evidenciarse en diferentes órganos, entre ellos, el globo ocular.

Niveles de Colesterol Total en la Sangre		
Mg/dl	**Categoría**	
Menos de 200	Deseable (menor riesgo)	
200 a 239	Limite elevado (mayor riesgo)	
240 y superior	Colesterol en la sangre elevado	
Niveles de Colesterol HDL		
Mg/dl	**Categoría**	**Sexo**
Menos de 40	HDL bajo (mayor riesgo)	Hombre
Menos de 50	HDL bajo (mayor riesgo)	Mujeres
60 y superior	Elevado (menor riesgo)	-
Niveles de Colesterol LDL		
Mg/dl	**Categoría**	
100 a 129	Cerca o por encima del nivel óptimo	
130 a 159	Límite elevado	
160 a 189	Elevado	
190 y superior	Muy elevado	

Tabla 1. Niveles de colesterol total, HDL y LDL. (7)

En muchos casos los pacientes se encuentran ignorantes de su condición sobre todo en pacientes jóvenes los cuales no suelen presentar síntomas, estos solo son diagnosticados mediante exámenes de sangre y perfiles lipídicos, sin embargo, se recalca la importancia del conocimiento de dichos valores.

2.1.4 Funciones del colesterol.

El colesterol es un elemento necesario para el ser humano y cuenta con una variedad de funciones que van desde el mantenimiento de estructuras vitales hasta el correcto desempeño metabólico. Su presencia es inherente al ser humano, sin embargo, sus niveles deben ser controlados y permanecer dentro de los parámetros normales para no generar alteración en las diferentes estructuras.

Como se mencionaba con anterioridad la variedad de funciones cumplidas por el colesterol son amplias, algunas de estas son de carácter estructural, resaltando que es muy importante en la membrana citoplasmática de las células animales ya que regula sus propiedades fisicoquímicas y su fluidez, siendo a su vez es esencial en el metabolismo; por otro lado, se destaca como precursor de la vitamina D, de las hormonas sexuales, de las hormonas cortico esteroideas, las balsas de lípidos y de las sales biliares que son esenciales en la absorción de algunos nutrientes lipídicos y vía principal para la excreción de colesterol corporal. (1)

3. Desarrollo

3.1.1 Alteraciones del segmento anterior

La hipercolesterolemia puede aumentar el riesgo de padecer varios problemas oculares, los cuales, mediante una detección temprana, pueden ser tratados o remitidos a interconsultas para así evitar daños irreversibles; entre los hallazgos más característicos que pueden encontrarse están la disfunción de glándulas de Meibomio, el arco senil o gerontoxon y los xantelasmas.

3.1.2 Exploración del segmento anterior

La exploración del segmento anterior en dichos casos es de suma importancia, es por esto que la lámpara de hendidura se convierte en una gran herramienta clínica con la cual se pueden observar diferentes alteraciones en estructuras tanto del segmento anterior como del posterior; para la exploración especifica de las estructuras afectadas por la hipercolesterolemia, se recomienda empezar con la técnica de iluminación difusa, cuyo principal objetivo es realizar una revisión general de las estructuras oculares externas para detectar la presencia o no de anormalidades macroscópicas. Esta técnica consiste en iluminar la porción anterior del globo ocular con un haz de luz amplio y magnificación baja, empleando de manera opcional un lente difusor para obtener una iluminación uniforme de las estructuras; vale la pena resaltar que el ángulo de incidencia de la luz con respecto al brazo de observación es variable. (Figura 1). (8)

La técnica mencionada con anterioridad tiene diferentes aplicaciones clínicas, permitiendo observar la mayoría de las estructuras del segmento anterior, sin embargo, se hará énfasis en los hallazgos de las estructuras más susceptibles en relación a la hipercolesterolemia, dichas estructuras serán: párpados, orificios de las glándulas de Meibomio y córnea.

3.1.3 Párpados

3.1.3.1 Xantelasmas

Los xantelasmas son placas amarillas en los cantos palpebrales internos, generalmente simétricos, progresivos y coalescentes. Son más frecuentes en mujeres mayores de 50 años y están asociados en 50% de los casos a elevación de lípidos plasmáticos convirtiéndose en un hallazgo frecuente en hiperlipidemias. El tratamiento implica control de lípidos y su resección es curativa. Existe recurrencia superior al 40%, su presencia implica riesgo incrementado de enfermedad cardiovascular. (9)
Se resaltan la importancia de los xantelasmas como indicio clínico de alteraciones como la hiperlipidemia tipo II y IV, dichos signos sueles pasar desapercibidos o en su mayoría son

consultados por caracteres estéticos sin tomar la seriedad pertinente del caso, pero esta demostrado que se presenta en un gran porcentaje de pacientes con hipercolesterolemia familiar heterocigótica, por tanto, este podría ser una pieza clave en el diagnóstico precoz, llevando a un manejo adecuado y oportuno. (9)

3.1.3.1.1 Diagnóstico diferencial:

Entre el diagnóstico diferencial de xantelasmas se debe incluir la hiperplasia de glándulas sebáceas que suele dar alrededor del rostro en pacientes mayores, los quistes epidermoides en los que se exponen diversas protuberancias a la vez y en diferentes partes del cuerpo y la sarcoidosis, enfermedad en la cual se observan signos inflamatorios que afectan la piel del párpado pero también la de diversas partes del cuerpo a diferencia de los xantelasmas que aparecen únicamente alrededor de ambos párpados, de manera simétrica tanto en canto nasal superior como inferior y de un color amarillo sin características de inflamación, por tanto es importante tener en cuenta lo anterior para hacer un diagnóstico diferencial ya que se podría confundir con otra patología que no tiene relación con el colesterol.
En cuanto a sus síntomas, los xantelasmas no producen dolor ni sensación de molestia, simplemente afecta el componente estético, por tanto, su tratamiento se basa su resección, procedimiento en el que el oftalmólogo determinará la mejor opción quirúrgica. (10)

Una vez evaluado el paciente y analizada su condición con el apoyo de un perfil lipídico, se debe remitir a medicina general para confirmar y tratar su enfermedad de base (dislipidemia) y a oftalmología por los motivos anteriormente descritos.

Figura 1. Xantelasmas clínica Bruselas. Imagen de xantelasma [Internet]. 2017 [citado 17 septiembre 2020]. Disponible en: https://www.clinicabruselas.com/xantelasmas-que-son-y-por-que-aparecen/

3.1.3.2 Disfunción de Glándulas de Meibomio

La Disfunción de las glándulas de Meibomio es una anomalía difusa y crónica de las glándulas Meibomianas, por lo regular caracterizada por la obstrucción del conducto terminal y/o cambios cualitativos/cuantitativos en la secreción glandular. Esto puede tener como resultado una alteración de la película lagrimal, síntomas de irritación ocular, inflamación clínicamente aparente y enfermedades de la superficie ocular. (11)

Es una patología crónica del párpado posterior, muy común, la cual tiene una estrecha relación con los niveles altos de colesterol y típicamente, la secreción de estas glándulas en pacientes con disfunción tiene un punto de fusión elevado y una mayor viscosidad. Existen diferencias significativas en los componentes de esta secreción en pacientes con disfunción, en especial en los ésteres de colesterol ya que en los estadios moderados a graves presentan una mayor incidencia de colesterol total elevado con respecto a la población en general. (12)

Es importante mencionar que la disfunción de glándulas, también se asocia a diversos factores como la edad, sexo, alteraciones hormonales o factores ambientales que pueden incidir de manera directa en su aparición, a su vez factores como la obstrucción y la hipo e híper secreción se ven implicados, por tanto, esta alteración amerita un diagnóstico diferencial más profundo en lo que se refiere a su etiología.

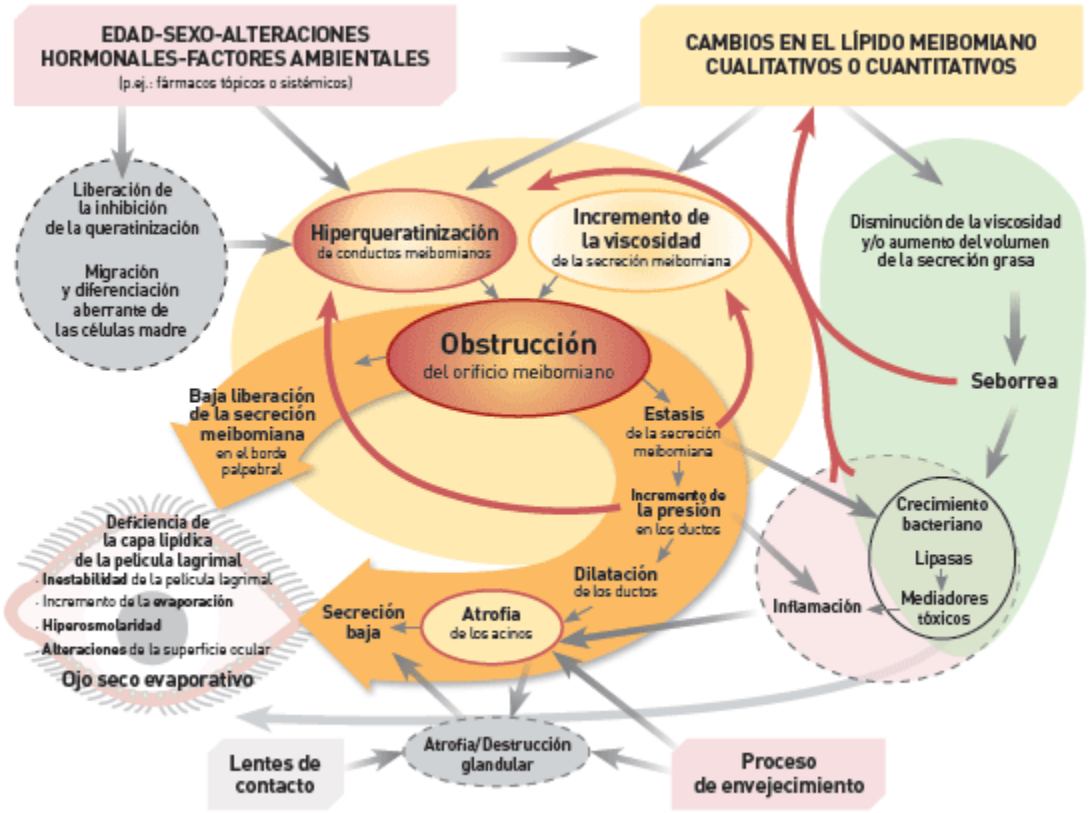

Figura 2. Fisiopatología de la Disfunción de Glándulas de Meibomio. Kelly K. Nichols, Gary N. Foulks, Anthony J. Bron y David A. Sullivan. tfos, laboratorios thea, ARVO. fisiopatología de la DGM obstructiva [Internet]. 2011 [citado 15 abril 2019]. Disponible en: https://www.tearfilm.org/mgdreportspanish/report/Abstract%20ESP.pdf

3.1.3.2.1 Manifestaciones extrínsecas e intrínsecas

Existen diferentes manifestaciones observables en la disfunción de las glándulas de Meibomio, una de las principales es el cambio en la apariencia de la secreción, la cual se denomina en algunos textos como secreción en pasta de dientes (Figura 3). Lo anterior se ve acompañado generalmente por cambios en el grosor del margen palpebral, el cual se clasifica de 0 a 5 según la gravedad, siendo 0 la ausencia y 5 el caso más complejo y por el desplazamiento anterior o posterior de la línea de Marx clasificado de 0 a 3 utilizando una escala de valoración subjetiva similar. Por último, pero no menos importante, se deben observar otros aspectos como la presencia de irregularidades del margen palpebral, taponamiento de los orificios glandulares y presencia de telangectasias. (13)

Figura 3. Secreción en pasta dental. Kelly K. Nichols, Gary N. Foulks, Anthony J. Bron y David A. Sullivan. tfos, laboratorios thea, ARVO. fisiopatología de la DGM obstructiva [Internet]. 2011 [citado 15 abril 2019]. Disponible en: https://www.informacionopticas.com/glandulas-de-meibomio-disfuncion/

Los signos mencionados con anterioridad son detectables mediante la exploración con lámpara de hendidura utilizando la técnica difusa de biomicroscopia con aumento alto, lo que resalta la importancia de la observación cuidadosa acompañada de un análisis clínico riguroso en el proceso diagnóstico.

En casos más avanzados o crónicos, se encuentra una atrofia glandular (Meibomian Gland Dropout) (Figura 4) la cual hace referencia a la pérdida de una o varias glándulas como

consecuencia de la obstrucción severa de los ductos produciendo así, una dilatación interna excesiva atrofiando los acinos. Este fenómeno está catalogado dentro de la etiología intrínseca de la enfermedad glandular y es fácilmente detectado gracias a ayudas como la Meibografía por infrarrojo, laser confocal, Meibografía por tomografía de coherencia óptica e imágenes de análisis, sin embargo el acceso a estas tecnologías es algo limitado en algunos casos, por ende la Meibografía por transiluminación del párpado y observación directa es una buena opción para evaluar el estado y configuración de las glándulas de Meibomio. (14)

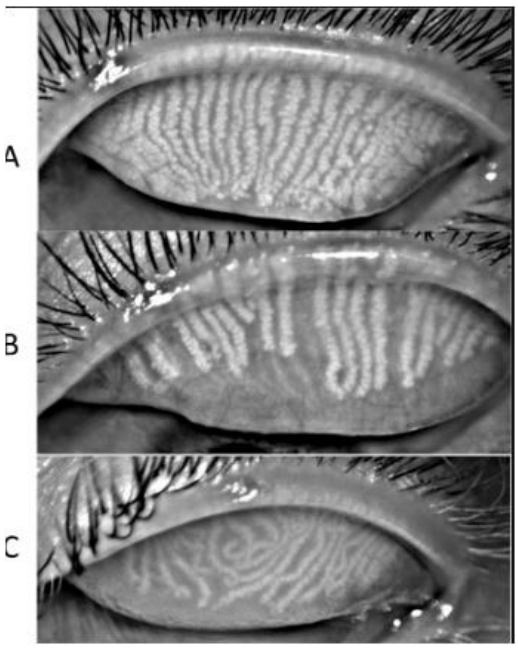

Figura 4. Factores de riesgo de atrofia grave de las glándulas de Meibomio en una población adulta joven: un estudio transversal. PLoS ONE. Yeh TN, Lin MC [internet] 2017 [citado el 8 de marzo del 2017] disponible en: **https://journals.plos.org/plosone/article?id=10.1371/journal.pone.0185603**

A nivel sistémico se debe tener en cuenta que, el aumento de los niveles normales de colesterol LDL parece ser el factor que favorece el acumulo en diferentes estructuras, y dentro de ellas, las glándulas de Meibomio, favoreciendo el acúmulo de esteres de colesterol en las mismas. Como detonante de todo este proceso, el punto de fusión del colesterol se encuentra alrededor de los 148° C y esta temperatura sería algo difícil de alcanzar en un tejido como los párpados. (12)

Teniendo en cuenta lo anterior, el punto de fusión del meibum y el colesterol se considera un factor clave en la relación de la disfunción de glándulas de Meibomio y la hipercolesterolemia; considerando que el punto de fusión del meibum se encuentra entre un rango de temperatura de 28 a 32°C, este dato se considera como uno de los factores más determinantes de la viscosidad de los lípidos, es decir, de su capacidad de fluir hacia el exterior de las glándulas de Meibomio y de distribuirse correctamente formando la capa más superficial de la matriz lagrimal. Cuando hay una alteración en los niveles de colesterol LDL el punto de fusión se altera produciendo cambios en la viscosidad, afectando las glándulas de Meibomio produciendo cambios morfológicos como la dilatación de los ductos, atrofia de los acinos y la disminución de la secreción; a consecuencia de ello, se generarán cambios en la matriz lagrimal y en la superficie ocular**.** (12)

De manera aislada, la disfunción de glándulas de Meibomio puede relacionarse con factores como la edad, sexo, alteraciones hormonales u otras causas, sin embargo, la presencia de la DGM con otras alteraciones del segmento anterior como xantelasmas y gerontoxon, podrían ser fuertes indicativos del desarrollo de hipercolesterolemia.

Específicamente en la valoración de este tipo de pacientes, en primera instancia se debe determinar si existe o no una alteración que sugiera la existencia de la DGM, en el caso de no presentarse se continuaría con la valoración optométrica general y se haría un seguimiento anual; si existen signos o síntomas característicos de una DGM, se deben observar y determinar si se presentan cambios morfológicos en la configuración de los ductos o glándulas Meibomianas, si estos están acompañados de obstrucción y/o cambios en la secreción se deben detallar características tales como el aspecto de la secreción (pasta de dientes o granular) y el nivel de obstrucción para proceder con un manejo propedéutico y terapéutico integral apoyado con el ordenamiento de un perfil lipídico completo ya que este es una pieza fundamental en el diagnóstico de la hipercolesterolemia, la identificación de niveles de colesterol total, LDL, HDL y triglicéridos.

Tipo	En Ayunas	Observaciones/recomendaciones
Colesterol total	≥5,2 mmol/l (≥200 mg/dl)	
cLDL	≥1,81 mmol/l (≥70 mg/dl)	Si riesgo CV y otras alteraciones muy alto
	≥2,58 mmol/l (≥100 mg/dl)	Si riesgo de CV y otras alteraciones alto
	≥3,36 mmol/l (≥130 mg/dl)	Si riesgo de CV y otras alteraciones moderado
	≥4,13 mmol/dl (≥160 mg/dl)	Si riesgo de CV y otras alteraciones bajo.
Colesterol no-HDL	Idénticos valores que cLDL+ 0,77 mmol/l (30mg/dl)	Misma clasificación de riesgo CV y otras alteraciones que cLDL
Triglicéridos	≥1,7 mmol/l (≥150 mg/dl)	Aumenta % LDL pequeñas y densas
	≥5,0 mmol/l (≥440 mg/dl)	En cualquier condición recomendado repetir tras 12 horas de ayuno
	≥10,0 mmol/l (≥880 mg/dl)	En cualquier condición riesgo de pancreatitis aumentado

cHDL	Mujeres ≤ 1,24 mmol/l (50 mg/dl) Varones ≤ 1.03 mmol/l (40mg/dl)	
Lp(a)	≥500 mg/l (50 mg/ dl)	Dependiente de la metodología

Tabla 2. Lectura comparativa del perfil lipídico recomendado, cHDL: colesterol unido a lipoproteínas de alta densidad; cLDL: colesterol unido a lipoproteínas de baja densidad; CV: cardiovascular; HDL: lipoproteínas de alta densidad; Lp(a): lipoproteína(a). (15)

3.1.4 Cornea

3.1.4.1 Arco senil o gerontoxon

Consiste en una opacidad periférica blanco-grisácea arciforme, conformado por depósitos de colesterol y fosfolípidos entre las membranas de Bowman y Desceme, separada del limbo por una estrecha banda de córnea clara que disminuye a medida que evoluciona. Estos cambios usualmente comienzan en los polos superior e inferior de la córnea y progresan hasta formar un arco sin afectar visión. Aunque puede parecer un signo muy simple las implicaciones clínicas del mismo dan mucho de qué hablar, ya que este se encuentra relacionado fuertemente con la hipercolesterolemia familiar homocigótica y se encuentra también en la forma heterocigótica de dicha patología; aunque la presencia de dicho signo en pacientes mayores de 60 años suele restarle importancia, la aparición en pacientes jóvenes podría indicar niveles elevados de colesterol total, niveles elevados de LDL o niveles bajos de HDL. (16)

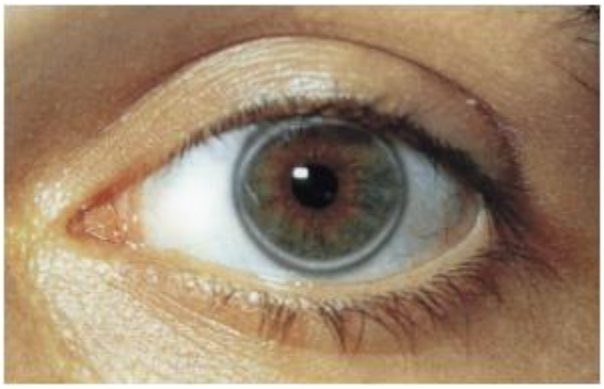

Figura 5. Arco senil o gerontoxon. Muro Fernando. lookvision. Arco senil o gerontoxon, opacidad corneal periférica [Internet]. 2017 [citado 17 septiembre 2020]. Disponible en: https://lookvision.es/arco-senil-que-es

Es importante tener en cuenta la edad como un factor determinante ya que tratándose de un adulto mayor, podría ser un signo muy común, considerado incluso como fisiológico, sin embargo, en pacientes jóvenes podría suponer un signo de alarma.

Es importante determinar a través de la exploración clínica, si existe o no una alteración que sugiera la existencia de arco senil; en el caso de no presentarse, se continuaría con la valoración optométrica haciendo especial énfasis en una buena exploración con lámpara de hendidura, teniendo presente que la técnica de iluminación difusa es la más recomendada en estos casos. Si existen signos o síntomas característicos de un arco senil es importante observar y registrar sus características y procurar indagar más sobre datos concernientes a su aparición, ya que en personas con edades avanzadas suele ser un procesos fisiológico de envejecimiento limbar, pero en personas jóvenes suele relacionarse con colesterol. Vale la pena mencionar que, si el paciente tiene historia familiar de colesterol alto, es más probable que presente este hallazgo clínico, por este motivo es importante proceder a darle un manejo integral, culminando con la orden de un perfil lipídico completo.

4. Ruta a seguir

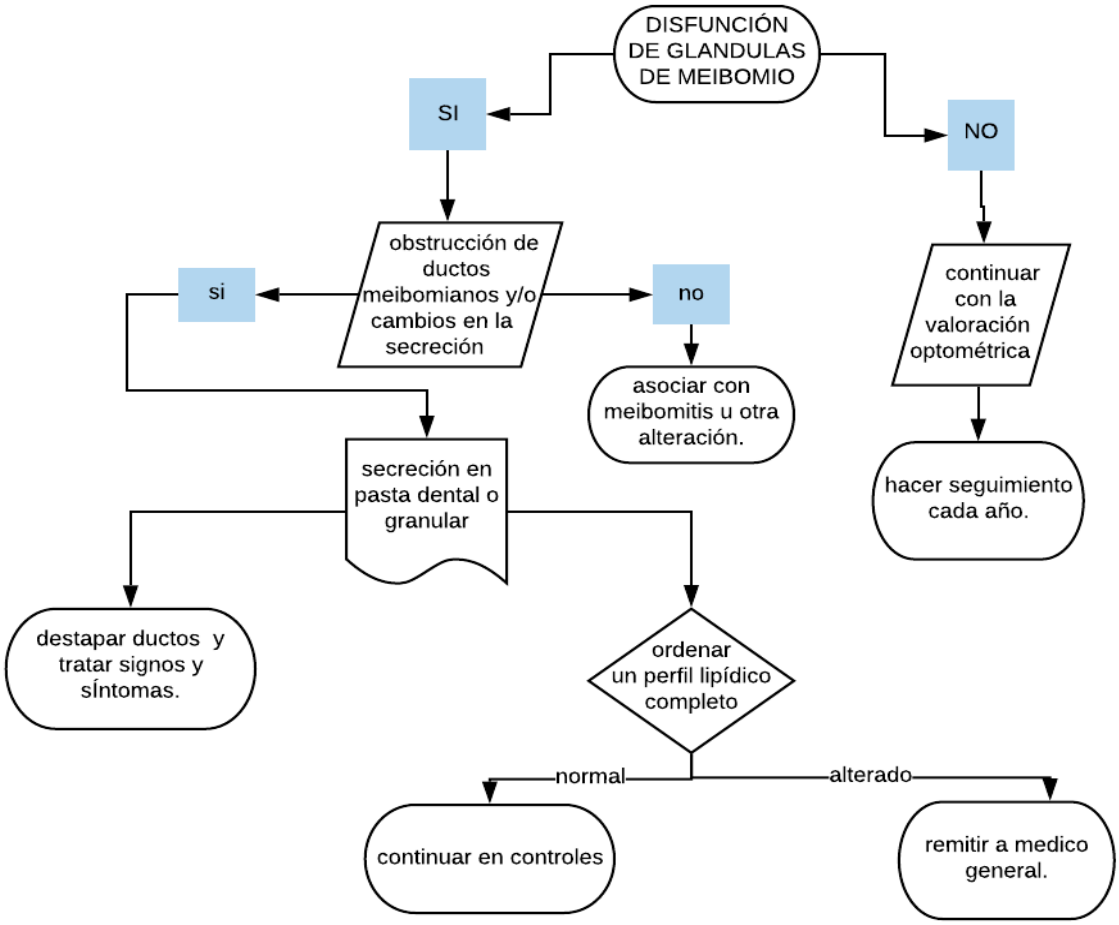

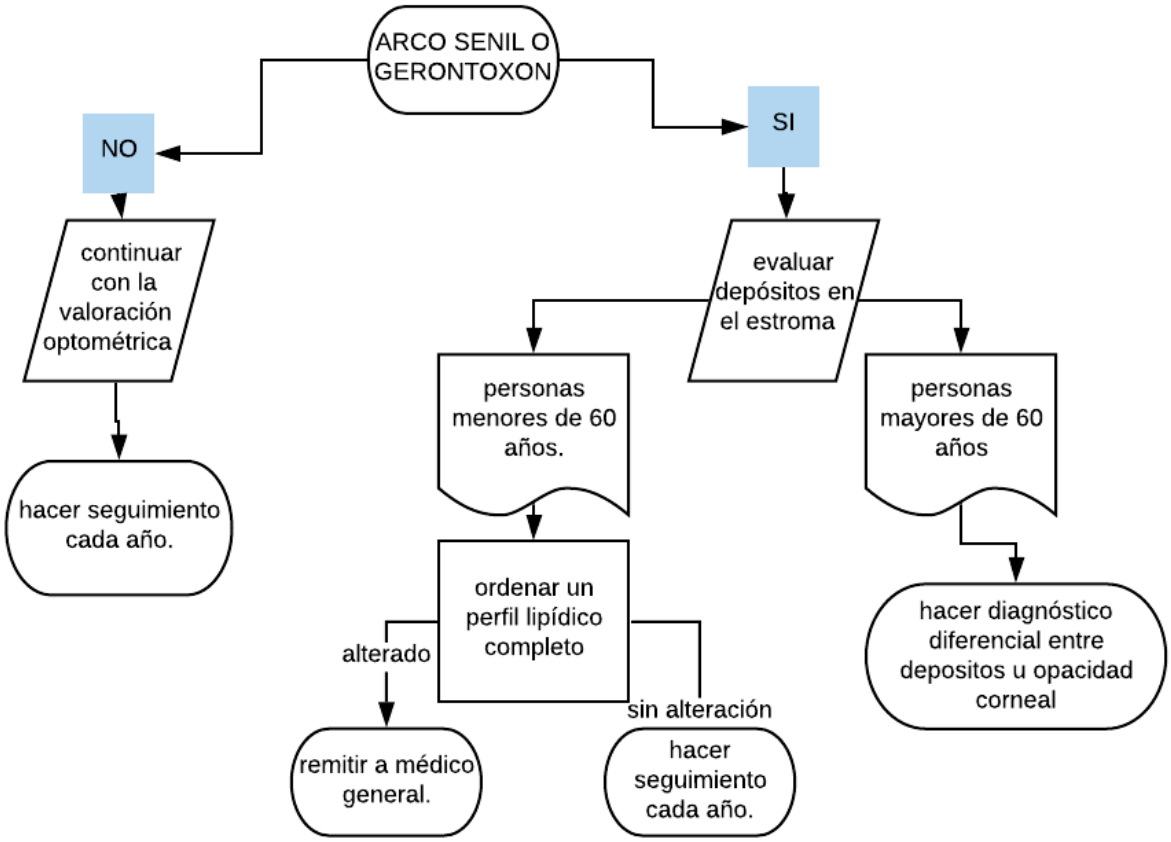
ARCO SENIL O GERONTOXON
NO
SI
continuar con la valoración optométrica
hacer seguimiento cada año.
evaluar depósitos en el estroma
personas menores de 60 años.
personas mayores de 60 años
ordenar un perfil lipídico completo
alterado
sin alteración
remitir a médico general.
hacer seguimiento cada año.
hacer diagnóstico diferencial entre depositos u opacidad corneal

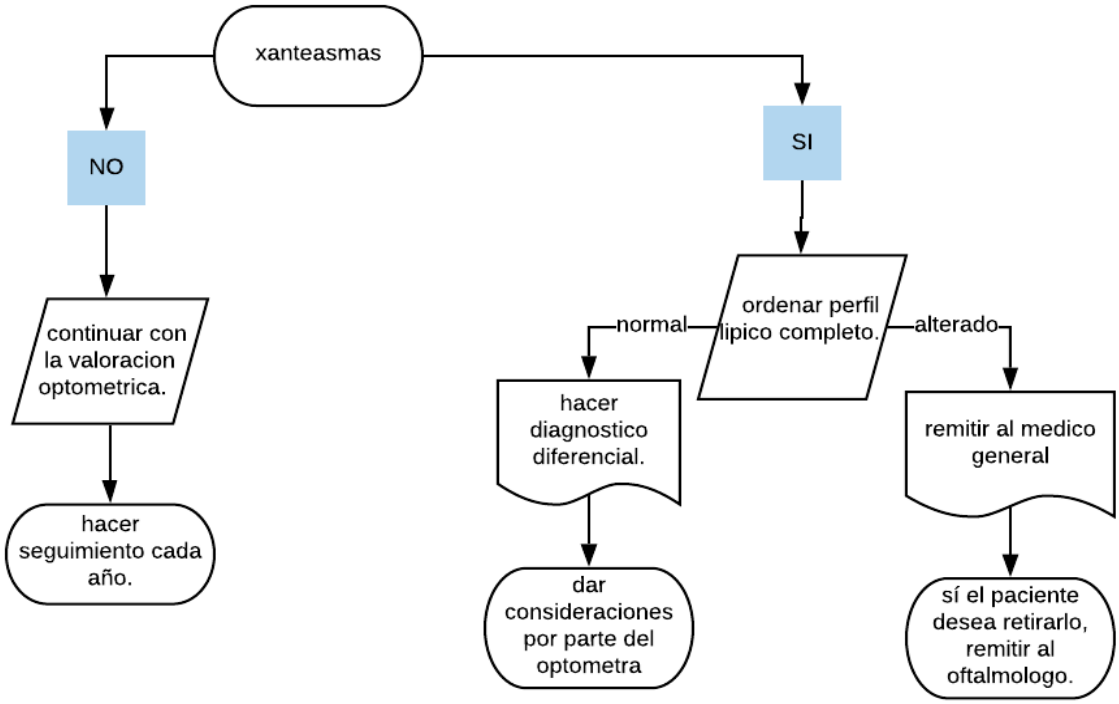
xanteasmas
NO
SI
continuar con la valoracion optometrica.
hacer seguimiento cada año.
ordenar perfil lipico completo.
normal
alterado
hacer diagnostico diferencial.
remitir al medico general
dar consideraciones por parte del optometra
sí el paciente desea retirarlo, remitir al oftalmologo.

5. RUTAS CARDIOVASCULARES INTEGRALES DE ATENCION EN SALUD

Posterior a la revisión realizada por parte del optómetra, si la existencia de alguno de los hallazgos clínicos o patologías mencionadas anteriormente es positiva, el paciente debe ser direccionado o remitido a una instancia médica, en la cual, se iniciara un proceso clínico en enfocado a la confirmación del diagnóstico y al direccionamiento hacia la adquisición de hábitos de vida saludables que puedan determinar mejores acciones frente a la enfermedad. Frente a lo anterior, es pertinente mencionar lo siguiente:

1. La valoración por parte de un médico general es fundamental en el proceso diagnóstico, la realización de exámenes que confirmen el diagnostico como un perfil lipídico son esenciales en el abordaje de la enfermedad.
2. El control del peso al igual que los niveles de grasa y glucosa son de suma importancia, tanto en la prevención como en el control de la enfermedad existente, al igual que el control de presión arterial, ya que las arterias sufren un daño directo y sus principales manifestaciones se dan en ellas, a su vez dichas afecciones se ven fuertemente relacionadas con problemas de sobrepeso lo cual evidencia la importancia del control del peso corporal.
3. El ejercicio físico es fundamental, un mínimo de 45 minutos de ejercicio diario contribuye a la mejora del estado cardiovascular, disminuyendo las posibilidades de sufrir de sobrepeso e hipertensión.
4. La mejora de hábitos alimenticios es vital ya que uno de los medios de obtención del colesterol es por vía exógena, se recomiendan horarios regulares de comida, un mayor consumo de frutas y hortalizas, reducción del consumo de grasas y reemplazarlo por alimentos ricos en ácidos grasos y omega 3. El consumo de azucares y harinas debe ser moderado o en algunos casos restringido ya que la diabetes también es considerada un factor de riesgo importante.
5. Es importante concientizar sobre el cambio de hábitos de vida como la ingesta de alcohol o el consumo excesivo de tabaco, los cuales debilitan el sistema circulatorio y afectan de manera directa la integridad de las arterias.
6. Por último, se denota la importancia de la valoración y control por el área de optometría y de oftalmología, de manera simultánea, cada 6 meses, para poder

evaluar la progresión de signos y síntomas a nivel ocular, generando un trabajo interdisciplinario bajo el marco de la salud visual y facilitando además, el trabajo desde otras áreas médicas y paramédicas.

CONCLUSIÓN

Es claro que el nivel elevado de colesterol LDL se constituye como un factor determinante en múltiples manifestaciones oculares, las cuales puedes ser fácilmente detectadas si se cuenta con el conocimiento teórico y práctico frente al tema.

En pacientes con hipercolesterolemia es frecuente la presencia de disfunción de glándulas de Meibomio, este proceso se da básicamente por una alteración del punto de fusión del meibum, alterando su composición y dificultando la salida de este. En el desarrollo de esta enfermedad ocular derivada de un proceso sistémico, hallazgos como cambios en la secreción, obstrucción en los ductos y alteraciones morfológicas en la disposición glandular son habituales y aunque es claro que la mayor relación está enfocada hacia la existencia de hipercolesterolemia, se deben descartar a su vez otros factores causales como el uso de fármacos, alteraciones hormonales o factores ambientales.

Por otro lado, un hallazgo clínico que muestra una fuerte relación con la hipercolesterolemia es el Xantelasma, ya que su etiología se fundamenta en una acumulación de lípidos en espacios subepidérmicos palpebrales, ubicados especialmente en los cantos o tercios internos. La relación causal se da por los niveles elevados de colesterol LDL o niveles bajos de colesterol HDL que no cumplen con su funcionalidad de transporte de lípidos devuelta al hígado para su procesamiento, por ende, dicho signo no debe pasar desapercibido.

Los casos de hipercolesterolemia que obedecen a un patrón hereditario, presentan típicamente arco senil o gerontoxon, manifestación ocular generada por depósitos de colesterol y fosfolípidos entre las membranas de Bowman y Descemet, ocasionando una opacidad periférica de aspecto blanco-grisácea a nivel limbar y que es fácilmente detectada en una exploración clínica optométrica detallada, mostrando gran relevancia en la sospecha

de alteraciones lipídicas, especialmente en pacientes jóvenes pues en pacientes adultos obedece más a cambios de orden fisiológico.

Para finalizar, es evidente que la exploración con lámpara de hendidura se destaca como una ayuda fundamental en el hallazgo de los signos oculares asociados a la hipercolesterolemia siempre y cuando se realice con la técnica adecuada y empleando el tiempo necesario para realizar un buen proceso de observación; como complemento, el análisis clínico posterior al examen de las estructuras del segmento anterior del ojo, permitirá edificar criterios que faciliten el proceso de relacionar estas manifestaciones oculares con la enfermedad sistémica objeto del estudio, dando relevancia a este ya que se constituye como una acción que conlleva a una remisión oportuna que genere un diagnóstico precoz por parte del personal médico, pudiendo prevenir en muchos casos algunas complicaciones como la enfermedad arterial periférica, infarto agudo de miocardio, aneurismas de aorta, entre otras.

Referencias

1. Saavedra OM, Sánchez IR, Sánchez JRG, Reyes GMC, Bolaina. EM. Colesterol; Función bilógica e implicaciones médicas. Revista mexicana de ciencias farmacéuticas. 2012 abr/jun; 43(2).

2. World Health Organization. Marco mundial de vigilancia integral, con inclusión de indicadores y un conjunto de objetivos mundiales de aplicación voluntaria para prevenir y controlar las enfermedades no transmisibles. [Online].; 2012 [cited 2020 Noviembre 5. Available from: https://www.who.int/nmh/events/2012/Discussion_paper3_ES.pdf?ua=1.

3. Cortés V, Vásquez T, Arteaga A, Nervi F, Rigotti. A. Rememorando la contribución de Goldstein y Brow al estudio del metabolismo del colesterol: a un cuarto de siglo del premio nobel de medicina. Revista médica de chile. 2012 Agosto; 140(8).

4. López PJT, Herreros FJGN, Marcos LT, Albero JS, López EG, García AR, et al. Intervención activa en la hipercolesterolemia de pacientes con riesgo cardiovascular alto de atención primaria; estudio ESPROCOL. Nutrición Hospitalaria. 2015; 31(6).

5. Puga GH, Maldonado KDL, Galindo MR, Piña JRM, Mares. DM. Lipoproteínas de Alta Densidad y Riesgo Cardiovascular. Revista de Educación Bioquimica. 2019; 38(4): p. 93-99.

6. Carvajal C. Lipoproteínas: Metabolismo y Lipoporteínas Aterogénicas. Medicina Legal de Costa Rica. 2014 Sep/Dec; 31(2).

7. American Heart Association. ¿Qué Significan mis Niveles de Colesterol? [Online].; 2012 [cited 2020 Octubre 6. Available from: http://www.heart.org/idc/groups/heart-public/@wcm/@hcm/documents/downloadable/ucm_316249.pdf.

8. veinte 20. veinte20.com. [Online]. Buenos aires argentina: Editorial de la universidad de la plata; 2020 [cited 2016 diciembre 1. Available from: https://veinte20.com/2016/12/lampara-de-hendidura-i-iluminacion-difusa/.

9. Corral P, Sáenz B, Grossi JMS, Rudenick NP, Terren A, Schreier. L. Xantomas y dislipemias, una asociación que no debe pasar desapercibida. Federación Argentina de Cardiologia. 2016; 45(2).

10. Dres. J.L. Rodríguez Peralto MGyBRT. e-dermatosis.com. [Online].; 2013 [cited 2020. Available from: https://www.yumpu.com/es/document/view/15708889/tema-154-xantelasma-e-dermatosiscom.

11. Kelly K. Nichols GNFAJBBJGMDKTMALyDAS. Taller internacional sobre la Disfunción de las glándulas de Meibomio. Investigative Ophthalmology & Visual Science. 2011 Marzo; 52(4): p. 1917-2085.

12. Pinna A, Blasetti F, Zinellu. A. Disfunción glándulas de Meibomio e hipercolesterolemia. [Online].; 2014. Available from: https://www.intramed.net/contenidover.asp?contenidoid=83638.

13. Borrell CÁ. Caracterización del estado de las glándulas de meibomio en una población universitaria. Master Universitario en Optometria y Ciencias de la Visión. Cataluña-España: Universitat Politécnica de Catalunya, Ciencias de la Salud; 2016.

14. BS RJW, Sobel BRK, Allen RC. Meibography: A review of techniques and technologies. Saudi Journal of Ophthalmology. 2012 Octubre-Diciembre; 26(4): p. 349-356.

15. Botet JP, Padial LR, Brotons C, Esteban M, Garcia A, Pintó X, et al. El informe analítico ideal del perfil lipídico. Necesidad de un consenso. REVISTA ESPAÑOLA DE CARDIOLOGÍA. 2018 Julio; 71(7).

16. Ramírez ML, Martínez JP, Gómez JA, Paneque RJ, Hernández. RAG. Relación del arco corneal con la enfermedad arterial coronaria. Revista Cubana de Cardiología y Cirugía Cardiovascular. 2011; 17(4).

17. Dres. Antonio Pinna MFBMAZPCCP&GSPO2, -:1e5. intramed. [Online]. Trujillo-Peru; 2014 [cited 2014 abril 21. Available from: https://www.intramed.net/contenidover.asp?contenidoid=83638.